

症 例

解離性脳動脈瘤による中大脳動脈閉塞の1例*

夫 由 彦¹⁾ 小宮山 雅 樹²⁾ 井 上 剛³⁾
大 畑 建 治⁴⁾ 松 岡 好 美 白 馬 明

Key words *dissecting aneurysm, fibrinolysis, middle cerebral artery, double lumen, string and pearl sign*

I. はじめに

解離性脳動脈瘤による脳虚血は40歳までの脳梗塞の原因の10%をしめる重要な疾患であるが⁶⁾, その診断と治療法については議論のあるところである. 解離性脳動脈瘤に特徴的な血管造影所見としては double lumen^{1-3, 5, 9-12)} と string and pearl sign^{2, 3, 7-11)} があるが, これらの所見の経時的変化と相互の関係についての報告はない. 今回, 血栓溶解術を施行し中大脳動脈を再開通せしめ良

好な結果を得た症例を報告し, 興味ある経時的血管造影所見と治療の妥当性について考察する.

II. 症 例

〈患者〉 38歳 男性

主 訴 意識障害, 左片麻痺

現病歴 平成5年11月29日午後1時頃頭痛の訴えあり, 2時頃にコンテナの横で倒れているところを発見されて当科へ2時27分に搬送された.

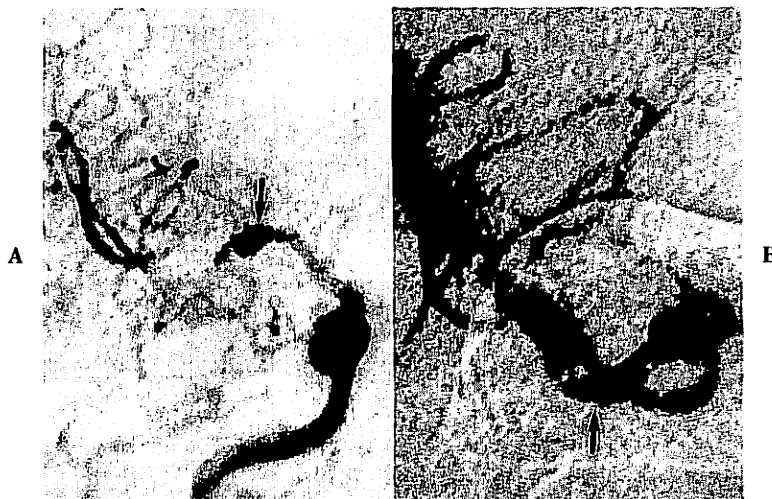


Fig. 1 A: Right carotid angiogram, anteroposterior projection, demonstrating an aneurysm (arrow) in the horizontal segment of the middle cerebral artery and occlusion of the anterior trunk. B: Right carotid angiogram obtained after fibrinolysis, showing recanalization of the anterior trunk (arrow).

* A case of middle cerebral artery occlusion caused by dissecting aneurysm (1996. 3. 18 受稿)

1) ツカザキ病院脳神経外科, Yoshihiko FU, Department of Neurosurgery, Tsukazaki Hospital

2) 大阪市立総合医療センター脳神経外科, Masaki KOMIYAMA, Department of Neurosurgery, Osaka City General Hospital

3) 多根総合病院脳神経外科, Tsuyosi INOUE, Department of Neurosurgery, Tane General Hospital

4) 大阪市立大学脳神経外科, Kenji OHATA, Yoshimi MATSUOKA, Akira HAKUBA, Department of Neurosurgery, Osaka City University Medical School

[連絡先] 夫 由彦=医療法人三栄会ツカザキ病院脳神経外科(☎670 兵庫県姫路市下手野2-5-3)

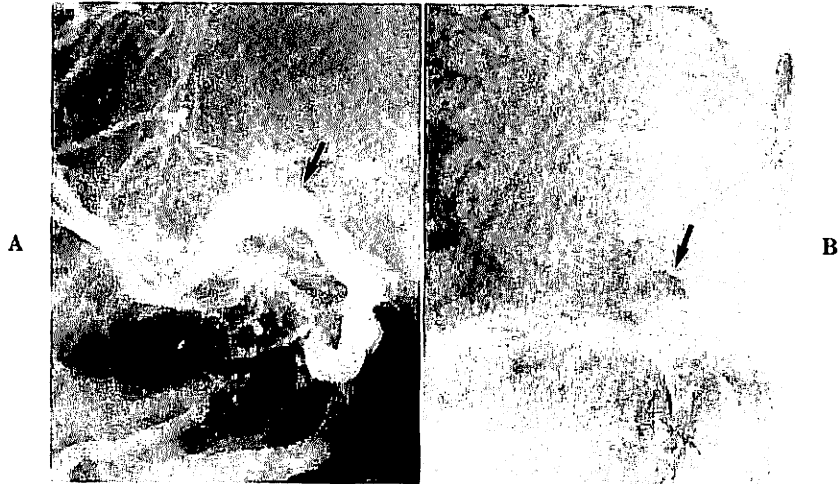


Fig. 2 Right carotid angiograms obtained the day after fibrinolysis. **A**: Arterial phase image demonstrating patency of the anterior trunk and "double lumen" (arrow). **B**: Venous phase image showing delayed clearance of contrast medium in the aneurysm (arrow).

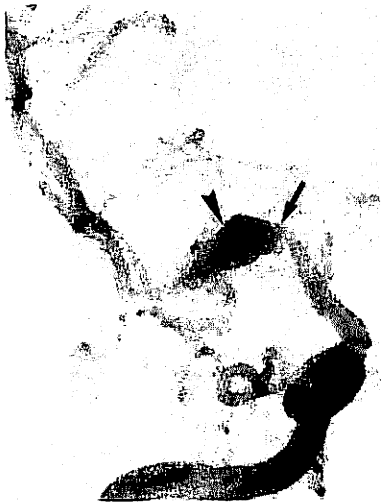

Fig. 3 Right carotid angiogram obtained two weeks after fibrinolysis demonstrating "string and pearl sign". Arrow indicates proximal narrowing of the artery (string) and arrow head indicates aneurysmal dilatation (pearl).



Fig. 4 Right carotid angiogram obtained two months after fibrinolysis showing size reduction of the aneurysm.

既往歴・家族歴 特記すべきことなし。

入院時現症

神経学的所見: JCS 1, 右方への共同偏視あり。構語障害, 顔面を含む完全左片麻痺および左半身の痛覚鈍麻があった。

入院時血液生化学的所見: PT, APTT, 出血時間を含めて異常なし。

臨床経過と経時的血管撮影所見 入院時のCTスキャンでは明らかな異常は認められず, 右内頸動脈撮影

(CAG)では中大脳動脈水平部(M1)に動脈瘤を認めた。M2分岐部では側頭葉を灌流するM2分枝は描出されたが, 前頭葉, 頭頂葉を灌流するM2分枝は閉塞していた(Fig. 1A)。紡錘状動脈瘤よりの塞栓あるいは血栓の伸展によるM2の閉塞と考え, microcatheter (Tracker-18, Target Therapeutics Inc, Fremont, Calif)を通じて組織トロンボプラスチンアクチベーター1200万単位を局所投与し再開通させたところ(Fig. 1B), 直後より意識障害と左片麻痺の改善を認めた。発症から再開通までの時間は約3時間30分であった。術翌日の右



Fig. 5 Right carotid angiogram obtained nine months after fibrinolysis showing marked reduction of size of the aneurysm.

CAGでM2の開通性は良好で動脈瘤はdouble lumenの所見を呈し、発症時より大きく描出されていた(Fig. 2A)。動脈瘤内の造影剤は静脈相になっても停留が認められた(Fig. 2B)。さらに、2週後の右CAGではstring and pearlの所見を示した(Fig. 3)。臨床経過は良好でごく軽度の左片麻痺が認められるものの知的活動性の低下もみられず、半年後に復職した。発症後2カ月目の経時的血管撮影では動脈瘤はやや縮小して描出され(Fig. 4)、9カ月のものでは著明に縮小して描出された(Fig. 5)。同時期のMRIでは偽腔内血栓が描出された(Fig. 6)。

III. 考 察

1. 解離性脳動脈瘤の診断について

解離性脳動脈瘤における血管撮影上の特徴の一つに静脈相での瘤内造影剤貯留が指摘されているように偽腔内は血流が緩慢である¹⁰⁾。さらに偽腔内には正常な血管内皮が欠如しているため血栓化が起りやすいと考えられる。実際、解離性脳動脈瘤のMRI所見では殆どの症例で偽腔内血栓が証明されている¹¹⁾。解離性脳動脈瘤を診断するためには偽腔を証明することが必要で、血管撮影上は偽腔と真腔が同時に描出されるdouble lumenの所見がtrue diagnostic signとされている。しかしながら、double lumenが認められることはむしろ例外的で、上山らは4/31例(13%)であったと報告している²⁾。本症例ではfibrinolysisを施行した結果、偽腔内血栓が溶解され、偽腔全体に造影剤が入りdouble lumenが証

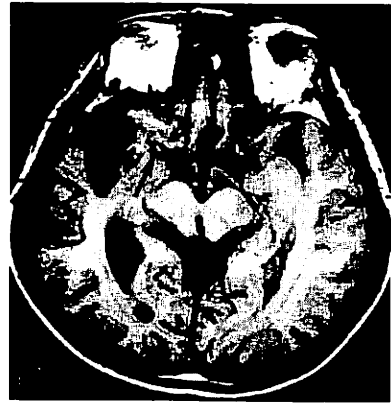

Fig. 6 T1-weighted MR image obtained nine months after the ictus. Arrow indicates the intramural hematoma.

明された。すなわち、double lumenは偽腔内血栓がほとんどない状態での解離性脳動脈瘤の血管撮影所見であると考えられる。本症例に関しては偽腔内血栓の状態によって血管撮影所見が変化していったと考えると理解しやすい。当初、解離の進行により頭痛を訴え、その後偽腔内の血栓化が起り血栓の伸展あるいは塞栓によりM2分枝が閉塞した。そしてfibrinolysisの結果、偽腔内血栓が溶解し、double lumenの所見を呈した。その後は徐々に偽腔内血栓化していく過程で動脈瘤近位部の偽腔内血栓化により、これもまた解離性脳動脈瘤に特徴的な所見であるstring and pearl signを呈した。その後さらに血栓化が進行し動脈瘤が縮小して描出されていったと考えられる。MRIによる偽腔内血栓の証明は大切な所見であるが、本症例では動脈瘤の縮小する過程において証明された。このように経時的血管撮影所見の変化は偽腔内血栓の進行によりあらわされた。解離性脳動脈瘤の血管撮影所見の解釈には偽腔内血栓の状態について、どのstageにあるのかの理解が大切であることが示された。

2. 治療法の妥当性について

近年、血管内手術の進歩により急性期の脳内主要血管の閉塞にたいし、血栓溶解術が考慮されるようになってきた¹²⁾。しかしながら、解離性脳動脈瘤に起因する動脈閉塞については血栓溶解術を施行した報告はない。偽腔内血栓を溶解することにより術翌日の右CAGでは偽腔全体が示されているが、この状態からさらに解離が外膜に向かって進行した場合には、くも膜下出血をきたす可能性もあるわけで血栓溶解術が絶対的の適応を持つとはいえない。出血合併症を防ぐためにはmicrocatheterの誘導に際して偽腔壁への機械的刺激は絶対避けるべき

である。幸いにも9カ月後の右CAGでは動脈瘤の縮小が示されており偽血管腔の緩徐な血栓化、すなわち自然治癒に向かっていると考えられる。しかしながら、血栓溶解術を施行しなかったとすれば、右中大脳動脈領域に広汎な脳梗塞をきたし重篤な神経脱落症状を呈したのではないかと考えられる。したがって、解離性脳動脈瘤からの血栓の伸展あるいは血栓が主要血管の閉塞原因である際には血栓溶解術が適応になる場合があると考えられた。

IV. 結 語

(1) 解離性脳動脈瘤による右中大脳動脈閉塞の症例に、microcatheterを使用した血栓溶解術を施行し、中大脳動脈を再開通せしめ良好な結果を得た。

(2) 偽腔内血栓の状況に応じて解離性脳動脈瘤に特徴的な血管撮影所見は経時的に変化した。すなわち、偽腔全体が描出された際にはdouble lumenの所見を呈し、その後偽腔内の血栓化に伴ってstring and pearl signを呈しさらに動脈瘤縮小の所見を呈した。

文 献

- 1) Hosoda K, Fujita S, Kawaguchi T, Shose Y, Yonezawa K, Shirakuni T, Hamasaki M: Spontaneous dissecting aneurysm of the basilar artery presenting with a subarachnoid hemorrhage. *J Neurosurg* **75**: 628-633, 1991
- 2) 上山博康, 野村三起夫, 阿部 弘, 鏡谷武雄, 齊藤久壽, 山内 享, 三森研自, 吉本哲之, 瀬川修吾, 伊藤輝史, 宝金清博, 井須豊彦, 河本 俊, 石川達哉, 安井信之: 頭蓋内解離性動脈瘤の診断. *脳卒中の外科* **18**: 50-56, 1990
- 3) Kitanaka C, Tanaki J, Kuwahara M, Teraoka A, Sasaki T, Takakura K: Nonsurgical treatment of unruptured intracranial vertebral artery dissection with serial follow-up angiography. *J Neurosurg* **80**: 667-674, 1994
- 4) Komiyama M, Nishio A, Nishijima Y: Endovascular treatment of acute thrombotic occlusion of the cervical internal carotid artery associated with embolic occlusion of the middle cerebral artery: case report. *Neurosurgery* **34**: 359-364, 1994
- 5) Kunze ST, Shiefer W: Angiographic demonstration of a dissecting aneurysm of the middle cerebral artery. *Neuroradiology* **2**: 201-206, 1971
- 6) Lisovoski F, Rousseaux P: Cerebral infarction in young people: a study of 148 patients with early cerebral angiography. *J Neurol Neurosurg Psychiatry* **54**: 576-579, 1991
- 7) 岡 秀宏, 森井誠二, 吉川宏起: 自然経過で改善した解離性椎骨動脈瘤について. *脳卒中の外科* **23**: 9-12, 1995
- 8) Ojemann RG, Fisher CM, Rich JC: Spontaneous dissecting aneurysm of the internal carotid artery. *Stroke* **3**: 434-440, 1972
- 9) 小野純一, 山浦 晶: 頭蓋内椎骨脳底動脈の解離性動脈瘤の検討: 50例の治療と長期的転帰. *脳外誌* **3**: 128-134, 1994
- 10) Shimoji T, Bando K, Nakajima K, Ito K: Dissecting aneurysm of the vertebral artery: report of seven cases and angiographic findings. *J Neurosurg* **61**: 1038-1046, 1984
- 11) 高橋立夫, 服部和良, 小林由充子, 井上繁雄, 今川健司, 浅井 昭, 桑山明夫: 椎骨脳底動脈解離の6例. *脳卒中の外科* **21**: 153-160, 1993
- 12) 横山元晴, 栗田 勇, 山下三成, 植村五朗, 吉田泰二, 阿部 聡: 椎骨脳底動脈解離性脳動脈瘤の1剖検例. *神経外科* **24**: 343-348, 1984

Abstract

A case of middle cerebral artery occlusion caused by dissecting aneurysm

by

Yoshihiko FU¹⁾, Masaki KOMIYAMA²⁾,
Tsuyosi INOUE³⁾, Kenji OHATA⁴⁾,
Yoshimi MATSUOKA, Akira HAKUBA

from

- 1) Department of Neurosurgery, Tsukazaki Hospital
- 2) Department of Neurosurgery, Osaka City General Hospital
- 3) Department of Neurosurgery, Tane General Hospital
- 4) Department of Neurosurgery, Osaka City University Medical School

We reported a case of middle cerebral artery occlusion caused by a dissecting aneurysm that was successfully treated by intra-arterial fibrinolysis. A 38-year-old man suddenly developed left hemiparesis and became confused. He was transferred to our hospital one hour and 27 minutes after the ictus. Right carotid angiogram (CAG) revealed aneurysmal dilatation of the horizontal portion of the middle cerebral artery and occlusion of the anterior trunk. Twelve million IU of tissue plasminogen activator was injected to fibrinolyze the thrombus of the occlusion site through a microcatheter. After this, the patient became alert and hemiparesis disappeared. It took three hours and 30 minutes to gain recanalization after the ictus. Right CAG obtained the next day demonstrated the patency of the anterior trunk and the characteristic finding of the dissecting aneurysm viz "double lumen" as a result of fibrinolysis of the thrombus in the false lumen. Right CAG obtained two weeks later demonstrated "string and pearl sign" instead of the "double lumen" as a result of partial thrombosis in the false lumen. Follow-up CAG obtained nine months after the ictus demonstrated

marked reduction of the aneurysmal size as the result of progressing thrombosis of the false lumen. The characteristic angiographic findings of the dissecting aneurysm such as "double lumen" and "string and pearl sign" seemed to be mostly influenced by the status of the thrombus in the false lumen. In case of major cere-

bral arterial occlusion caused by the embolus or thrombus from the dissecting aneurysm, intra-arterial fibrinolysis seems to be a possible treatment modality, even though it is accompanied by the risk of giving rise to subarachnoid hemorrhage.

(Received: May 18, 1996)

MEDICAL BOOK INFORMATION

医学書院

学生のためのプライマリケア病院実習

監修 日野原重明

●A5 頁144 1995
定価1,751円(税込) ¥400
(ISBN4-260-13819-7)

意欲はあるものの何をどうしたらよいかわからない医学生のために、若手医師たちが贈る病院実習のガイドブック。卒業前にできること、卒前教育を補完するための病院実習、医師の基本的な態度や考え方(臨床的見識)、自己訓練法や研修システム、卒後研修の目的など、自分たちの経験を踏まえて数々の実習の留意点を具体的に、実際に紹介。

Aplan
アプラン
SINCE 1928

東京義髪ブランド名が変わりました...。
アプランです。

今までの経験と実績は、すべてアプランのなかに生きています。

MEDICAL WIG (全頭義髪)

悪性脱毛症、円形脱毛症の場合、治療に長時間を要します。その間の精神的苦悩の解決に効果的。

保護帽子

頭部外傷や脳腫瘍などによる頭蓋骨の陥没、欠損や毛髪疾患の場合、保護材で欠損部分を保護します。



BEFORE AFTER

お問い合わせは、全国共通フリーダイヤル

保護帽子は療養費払いや労災保険が適用になります。

0120-882-114


TGS 東京義髪整形

本社 東京都台東区根岸3-13-8下谷病院前
☎03(3874)8821

銀座サロン☎03(3574)6201 札幌営業所☎011(736)2619 仙台営業所☎022(223)2916
横浜サロン☎045(662)3121 名古屋営業所☎052(231)1733 大阪営業所☎06(361)8441
高松営業所☎0878(21)6773 広島営業所☎082(221)3324 福岡営業所☎092(701)1179
カットサロンTGS順天堂大別館☎0473(51)0400



Yoshitomi 吉富製薬の主な降圧薬



ACE-inhibitor

組織ACE阻害型降圧剤

コナン錠 5mg
10mg
20mg

Conan® 塩酸キナプリル

理研：ワーナー・ランバート社 アメリカ合衆国


Ca-antagonist

持続性Ca拮抗剤

バイロテンン錠 5mg
10mg

Baylotensin® ニトレンジピン

化：ドイツバイエル社登録商標 理研：バイエル株式会社 ドイツ・レバークーゼン



B-blocker

血管拡張性β₁遮断剤

ケルロンク錠 5mg
10mg

KERLONG® 塩酸ベタキソロール

製造元 三菱化学株式会社

Diuretic

降圧利尿剤—非サイアザイド—

バイカロン錠

BAYCARON® メフルシド

化：ドイツバイエル社登録商標

※各製品の〈効能・効果〉〈用法・用量〉〈使用上の注意〉等に
ついては各々の製品の添付文書をご参照ください。(薬価基準収載)



〈資料請求先〉

吉富製薬株式会社

〒541 大阪市中央区平野町二丁目5番9号

(B5)1995年1月作成