

## 30. 両側内頸動脈と両側椎骨動脈に進展した大動脈解離の1例

小宮山雅樹, 森川 俊枝, 本田 雄二, 松阪 康弘  
安井 敏裕, 石川 巧\*, 南村 弘佳\*

大阪市立総合医療センター 脳神経外科  
同 心臓血管外科\*

## はじめに

大動脈解離は、大動脈壁が中膜のレベルで剝離し、本来の真腔のほかに偽腔を形成した動的動態で偽腔内に血流もしくは血腫が存在すると定義され、早期に診断し適切な治療を行わなければ、大半は死亡の転帰をとる緊急疾患である。大動脈解離の病態は、解離により起こる拡張・破裂・狭窄などによる末梢の循環不全に分けられ、拡張により瘤形成が起こり、破裂により心膜腔出血・縦隔出血・胸郭出血が起こり、末梢の循環不全により、脳血管障害・対麻痺・心筋梗塞・上肢虚血・腸管虚血などが起こる<sup>1)</sup>。脳血管障害を合併した大動脈解離の治療方針は現在でもコンセンサスはなく、以前は積極的な外科的治療は行わず、保存的な治療が行われることが多かった。しかし、上行大動脈解離の保存的治療の生命予後は不良で、その死亡率は発症から48時間は、1%/1時間、つまり48時間以内に50%が死亡するとされ<sup>1,6)</sup>、脳血管障害を合併した場合も、積極的な外科的治療を行い良好な結果を得たとする報告もみられるようになってきた<sup>2,5)</sup>。今回、われわれは、急性期に外科的治療を受けた大動脈解離患者が、慢性期に脳虚血症状を呈した症例を経験したので、若干の考察を加えて報告する。

## 症 例

患者：52歳、男性。  
主訴：右完全片麻痺。  
現病歴：突然に眼前が真っ白になり気分不良と

なった。この時、胸痛はなかった。その後徐々に胸痛が出現し、16時間後に緊急入院となった。造影CT検査・カテーテルによる血管撮影で左鎖骨下動脈のすぐ遠位にentryがあり、大動脈弁直上にまで逆行性の解離が及んだStanford type Aの大動脈解離と判明し、緊急で脳分離体外循環下の弓部大動脈人工血管置換術を受けた。術前・術後に神経学的異常は認められなかったが、CT検査で動脈解離が大動脈から無名動脈、左総頸動脈、左鎖骨下動脈に進展していた。その2か月後、突然の左完全片麻痺が出現し、緊急入院となる。

既往歴：高血圧(+)、家族歴：特になし。

神経学所見：血圧132/70 mmHg、心拍数78/分で、両側の橈骨動脈および頸部頸動脈の拍動は左右差なく良好であった。意識はJapan Coma Scale 1で、顔面を含む完全左片麻痺が認められた。表在知覚・深部知覚とも異常な認められなかった。半盲、失語、半側無視も認められなかった。

神経放射線学的検査：入院時の単純CTには異常所見はなかったが、造影のCTで、両側の総頸動脈の解離が認められた。頭蓋内の内頸動脈から中大脳動脈に明らかな閉塞所見は認められなかった。

治療経過：Heparinおよびozagrelの投与を入院直後から開始した。入院後1時間で、意識は清明になり、片麻痺も3/5まで改善し、その後の8時間で4/5にまでさらに改善した。9時間後に施行した脳血管撮影で、左総動脈動脈の解離が認め

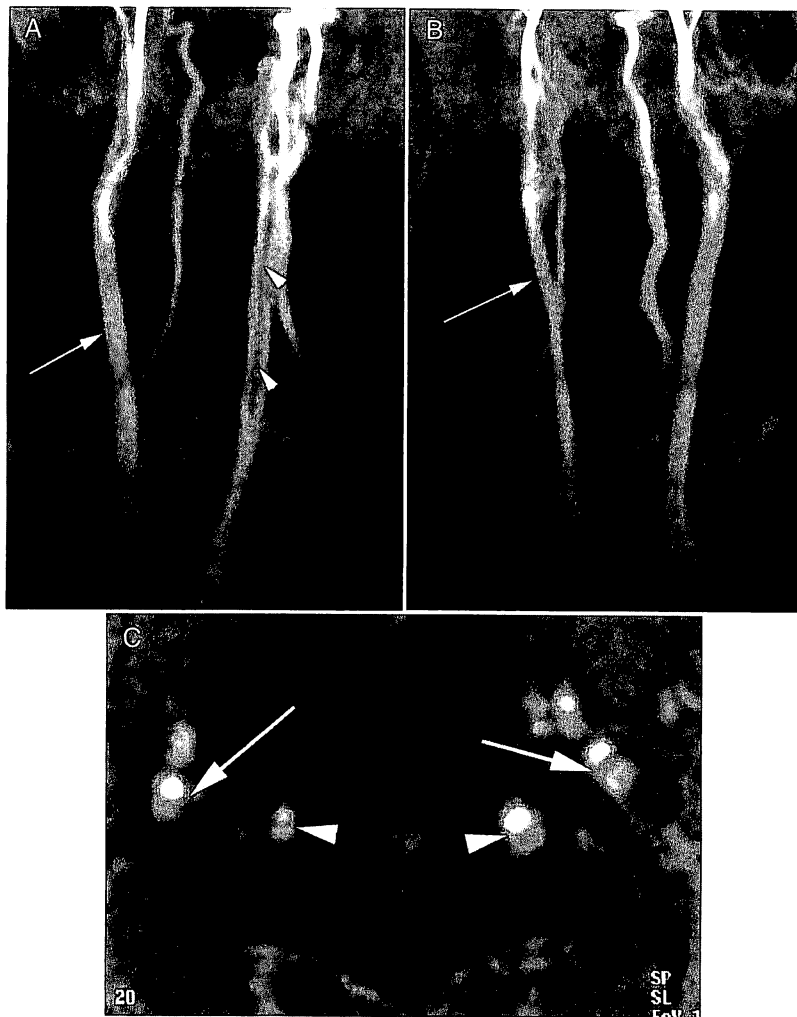


Fig. 1

A, B: Magnetic resonance angiograms (A: frontal view and B: right anterior oblique view) show arterial dissection of the left common carotid artery (arrowheads). Dissection of the right common carotid artery and bilateral vertebral arteries are not apparent. Difference in caliber of the right common carotid artery in these 2 projections suggests the arterial dissection (arrows).

C: Axial source image above the level of the carotid bifurcation demonstrates arterial dissection of bilateral internal carotid arteries (arrows) and vertebral arteries (arrowheads). True lumens show higher signal intensity than false lumens.

られたが、無名動脈、両側椎骨動脈の解離は描出されなかった。頭蓋内血管にも明らかな閉塞・狭窄の所見はなかった。Heparinは3日間、ozagrelは5日間投与を行い、その後、aspirinとwarfarinの投与を行った。第4病日には、片麻痺はほぼ消失した。第6病日に施行したMR検査では、左中大脳動脈領域に小さな脳梗塞が認められた。また、大動脈から両側総頸動脈、内頸動脈、両側椎骨動脈へ進展した動脈解離が認められた(Fig. 1)。その後、2.5年間の間、脳虚血の再

発は認められていない。2.5年後に行ったMR検査では、左頸動脈解離は残存していたが、その他の解離は消失していた。

## 考 察

### 1. 大動脈解離と脳血管障害

大動脈解離は、大動脈になんらかの原因で中膜の壁内に解離が起こり、多くの場合、中枢側から末梢側へ解離が進行するが、末梢側から中枢側へ進展する逆行性解離もある。上行大動脈に解離が

ある場合を Stanford type A, ない場合を type B の解離と分類される。われわれの症例は, 下行大動脈に entry があり逆行性解離も伴う type A の解離であった。大動脈解離から頸動脈への解離の進展は5~15%の患者で認められるとされる<sup>1,2,10</sup>。しかし, われわれの知る限りでは, 両側頸動脈, 椎骨動脈の4本ともに動脈解離が進展した症例の報告はなかった。脳虚血症状を呈するメカニズムは, (a)真腔の閉塞や狭窄が原因で, 血行動態的に脳が低灌流になる場合と(b)全身の低血圧が考えられており, 偽腔内で形成された血栓による脳への塞栓症も原因として考えられるが, 実際には多くないとする報告もある<sup>2,3,8</sup>。一時的な低灌流とその後の再灌流による出血性梗塞も多く認められるとされる。

大動脈解離では2.6~15%に神経症状が認められ<sup>2,5</sup>, type Aの5.5~10%に脳血管障害が伴うとされる<sup>1,5</sup>。大動脈からの弓部分枝への解離の進展は, 解剖学的に腕頭動脈のほうが左総頸動脈より多く, このため症状として左片麻痺が右片麻痺よりも多い<sup>1,2,5,11</sup>。

## 2. 診断

急性期の大動脈解離の診断では, まず臨床的に解離を疑うことが重要である<sup>9,12</sup>。大動脈解離の10~15%の症例で胸背部痛をまったく訴えないとされ<sup>12</sup>, この場合, 診断が遅れることがある。一般に, 虚血性脳血管障害は, 血圧が上昇する場合が多く, 逆に血圧が低下している場合には, 心臓・大動脈の疾患も鑑別に入れるべきである<sup>7</sup>。特に, 胸痛を訴えることのできない意識障害や失語症や失神発作がある場合は注意を要する。意識障害は, 大量出血や心筋梗塞によっても起こることがある。

画像診断の役割は, 解離の存在診断, 病型診断, 合併症診断に分けられる。まず低侵襲の経皮的超音波検査が有用である。大動脈・心臓のみならず頸部の大動脈弓部分枝や腹部の検査も同時に行う。症例によっては経食道超音波検査も有用である。単純および造影のCTは石灰化や血栓の描出も可能で, 大動脈解離の診断では客観的評価法として不可欠とされる。大動脈弓部分枝の解離を見る目的で, 検査範囲に頸部を含めることも重要である。

大腿動脈からのカテーテルによる血管撮影には, 大動脈解離の進展や破裂の危険をわずかに伴うが, 手術治療が対象となる症例では必要である。特に, 超音波検査・CTで判然としない症例や冠動脈疾患の合併症例, 冠動脈にまで解離が波及している疑いのある症例には, 血管撮影が適応である。しかし, 血管撮影では撮像方向が限定されるため, 頸部の血管解離を見逃す可能性がある。また腎機能の低下している症例での血管撮影・CT検査での造影剤の使用は慎重であるべきである。MR検査は形態学的な情報以外に血栓化や血流情報もあるため有用である。椎骨動脈のような径の小さな血管の解離の描出は, 造影CTやMR検査でないと不可能のように思われる。

## 3. 治療

急性期の大動脈解離の一般的な治療方針は, type Aの偽腔開存症例では, できるだけ早期の外科手術が, 偽腔閉塞症例は内科的治療が原則であるが, 瘤径が5 cm以上や心タンポナーデ合併症例は手術が適応である。Type Bの場合, 合併症がなければ保存的治療が, 胸腔内出血, 腸管・腎虚血, 下肢虚血など合併症のある症例は緊急手術が適応である<sup>6,9,11</sup>。急性期の内科的治療には, 収縮期血圧120 mmHg以下の降圧療法, 安静, 鎮痛, 合併症管理がある。

急性期のtype A偽腔開存症例で脳血管障害が合併した場合, すでに大きな神経脱落症状がある場合は, 保存的に治療が行われることが多い<sup>1</sup>。大動脈解離の根治術を行わず, 抗凝固薬, 抗血栓薬, 抗血小板薬の投与, さらに血管形成術・血栓溶解術などは禁忌と考えられる。Heparinの術中の使用と再開通によって出血性梗塞が惹起される懸念はあるものの, 意識障害や片麻痺などが手術によって軽快するか, その進行が抑えられると考えられるときに, 緊急の根治術が積極的に行われるようになってきた<sup>5,11</sup>。頸動脈・鎖骨下動脈を含めた末梢動脈の狭窄・閉塞がある場合でも, 原疾患である大動脈解離の根治術により, 末梢動脈の問題は解決する場合も多いとされる<sup>1,8</sup>。つまり, 初期治療の対象は, 大動脈であり末梢動脈ではない。

近年, 大動脈解離に対する血管内治療として, 真腔と偽腔間の開窓術, 狭小化あるいは閉塞した

真腔や狭窄・閉塞した分枝へのステント留置，解離の entry 部に対してのステントによる閉塞術が試みられている<sup>4,14,15</sup>。腎動脈や腸骨動脈に対してステントを留置した報告はあるが，頸動脈の解離にそのものに対するステント留置の報告はない。久保田ら<sup>10</sup>は，type A の偽腔開存症例で，大動脈から波及した右総頸動脈解離に対してバルーンによる血管形成術を緊急で行い，その後，第4病日に大動脈解離に対する根治術を行った。これに対して，鈴木ら<sup>13</sup>は，大動脈解離の根治術を優先すべきであると批判的なコメントを行っている。急性期に血管形成術を行うためには，術中・術後に，抗凝固や抗血小板療法が必須であり，これは大動脈破裂というきわめて生命予後の悪い状態を惹起する可能性があり，われわれも，急性期には大動脈解離を積極的に治療するのが，第一選択のように考えている。ただ，場合によっては，バルーンによる血管形成術ではなくステントを用いて脳への血流をまず確保する血管内治療が適応になることもあると思われる。

急性期の大動脈解離に対する根治術が終了したのちの残存する弓部分枝の解離に関しての治療方針のコンセンサスはないが，われわれの症例のように保存的治療でも予後は良好とされる<sup>16</sup>。上述のごとく，大動脈解離に対する根治術によって頸動脈を含めた末梢動脈の解離の偽腔が閉塞することも多いが<sup>1,8</sup>，弓部大動脈に解離が及んだ症例では，術前・術後に神経学的異常が認められなくても，遠隔期に脳虚血症状を呈する可能性があり注意を要する。根治術後も残存する頸動脈解離に対して，抗凝固，抗血小板療法など内科的な治療以外に積極的な血管形成術が有効である可能性はあるが，今後の検討が必要と思われる。

## 結 語

脳虚血を合併した大動脈解離に対しても積極的な原疾患治療が行われるようになってきた。大動脈から弓部分枝への解離の進展は珍しくはないが，両側頸動脈，両側椎骨動脈への解離の進展した珍しい1症例を報告した。

## 文 献

- 1) Cambria RP, Brewster DC, Gertler J, *et al*: Vascular complications associated with spontaneous aortic dissection. *J Vasc Surg* 7: 199-209, 1988
- 2) Carrel T, Laske A, Jenny R, *et al*: Neurological complications associated with acute aortic dissection: is there a place for a surgical approach? *Cerebrovasc Dis* 1: 296-301, 1991
- 3) Chase TN, Rosman NP, Price DL: The cerebral syndromes associated with dissecting aneurysm of the aorta. A clinicopathological study. *Brain* 91: 173-192, 1968
- 4) Dake MD, Kato N, Mitchell RS, *et al*: Endovascular stent-graft placement for the treatment of acute aortic dissection. *N Engl J Med* 340: 1546-1552, 1999
- 5) Fann JI, Sarris GE, Miller DC, *et al*: Surgical management of acute aortic dissection complicated by stroke. *Circulation* 80(suppl I): I-257-263, 1989
- 6) Guilmet D, Bachet J, Goudot B, *et al*: Aortic dissection: anatomic types and surgical approaches. *J Cardiovasc Surg (Torino)* 34: 23-32, 1993
- 7) 林 健太郎, 松尾孝之, 栗原正紀, 他: 急性大動脈疾患に虚血性脳血管障害を併発した2例. *脳神経* 52: 259-262, 2000
- 8) Hughes JD, Bacha EA, Dodson TF, *et al*: Peripheral vascular complications of aortic dissection. *Am J Surg* 170: 209-212, 1995
- 9) Jamieson WRE, Munro AI, Miyagishima RT, *et al*: Aortic dissection: early diagnosis and surgical management are the keys to survival. *Can J Surg* 25: 145-149, 1982
- 10) 久保田 司, 丹羽 潤, 千葉昌彦, 他: 急性大動脈解離の波及による総頸動脈解離に対してPTAを施行した1例. *脳神経外科* 28: 1015-1021, 2000
- 11) 増田善昭, 井上寛治, 打田日出夫, 他: 大動脈解離診療ガイドライン. 循環器病の診断と治療に関するガイドライン(1998-1999年合同研究班報告). *Jap Circ J* 64: 1249-1283, 2000
- 12) Spittell PC, Spittell JA, Joyce JW, *et al*: Clinical features and differential diagnosis of aortic dissection: experience with 236 cases (1980 through 1990). *Mayo Clin Proc* 68: 642-651, 1993
- 13) 鈴木泰篤, 池田尚人, 神保洋之, 他: 急性大動脈解離の波及による総頸動脈解離: 急性期経皮的血行再建は必要なのか? *脳神経外科* 29: 787-789, 2001
- 14) Walker PJ, Dake MD, Mitchell RS, *et al*: The use of endovascular techniques for the treatment of complications of aortic dissection. *J Vasc Surg* 18: 1042-1051, 1993
- 15) Williams DM, Lee DY, Hamilton BH, *et al*: The dissected aorta: percutaneous treatment of ischemic complications—principles and results. *J Vasc Interv Radiol* 8: 605-625, 1997
- 16) Zirkle PK, Wheeler JR, Gregory RT, *et al*: Carotid involvement in aortic dissection diagnosed by duplex scanning. *J Vasc Surg* 1: 700-703, 1984