

# 急性期内頸動脈閉塞症に対する血管内手術

小宮山雅樹・安井 敏裕

## *Endovascular Treatment of Acute Occlusion of the Internal Carotid Artery*

Masaki Komiyama, Toshihiro Yasui,

*Department of Neurosurgery, Osaka City General Hospital,*

Preliminary experiences of endovascular treatment of acute occlusion of the internal carotid artery (ICA) are reported. We classified the ICA occlusion into 3 groups. Group A is a thrombotic ICA occlusion. Group B is an ICA occlusion associated with a contralateral ICA stenosis. Group C is an embolic ICA occlusion.

There were 12 patients with an average age of 62 years. Two Group A patients, 2 Group B patients, and 8 Group C patients were treated with endovascular technique. Overall outcome was 5 good recovery, 4 severe disability, and 3 death.

Indication of endovascular treatment includes normal CT, time elapsed from the ictus within 3 hours for the patient with abrupt, severe neurological deterioration, but for the patient with gradual deterioration, there is no time limitation if intervention can be started before the patient becomes critically ill.

For Group A, balloon angioplasty of the ICA occlusion is indicated. For Group B, balloon angioplasty of a contralateral ICA stenosis is indicated. For Group C, although local fibrinolysis is indicated, it is difficult to recanalize the ICA in most cases within a short period which can avoid infarction.

**Key words : angioplasty, embolism, fibrinolysis, internal carotid artery occlusion, thrombosis**

### I. はじめに

内頸動脈閉塞症の予後は、無症状で良好のことから死亡することまである<sup>2,3,4,6,15)</sup>。閉塞の原因は、血栓や塞栓またその両者の場合がある。しかし、この原因が明確に判明することが少なく、予後の不明瞭さも加えて治療方針を立てづらくしている。近年、血管内手術の発展とともに、急性期の脳虚血に対して積極的に種々の治療が行われるようになってきた<sup>11,12,21,27)</sup>。我々は、急性期の内頸動脈閉塞症に対して血管内手術を積極的に

行ってきたので、この結果を報告する。

### II. 方法と対象

急性期に搬送され、血管撮影で内頸動脈の閉塞が確認された12症例を対象とした。その内訳は、男8、女4例、年齢は、45から73歳で平均62歳であった。Table 1。

#### 分類

内頸動脈閉塞には、種々の原因があると考えられ、我々は Figure 1 のように、3グループに分類した。グループ A は、血栓性閉塞で、通常は

**Table 1**

	No.	Age	Sex	Genesis	Side	interval	Consciousness	Motor	Aphasia	Angioplasty	Fibrinolysis	Dose	Recanalization	Results	F/U
<b>Group A</b>															
	1	53	F	IC thrombosis	L	0.5 H	drawsy	+	+	successful	t-PA	6,000,000	complete	GR	8 M
	2	67	M	IC thrombosis	R	2 H	drawsy	+	-	successful	t-PA	6,000,000	complete	GR	18 M
<b>Group B</b>															
	3	67	M	IC thrombosis	L	7 days	drawsy	+	+	successful	-	-	-	GR	12 M
	4	73	M	IC thrombosis	L	14 days	drawsy	+	+	failed	-	-	-	D	7 days
<b>Group C</b>															
<b>C (+)</b>															
	5	56	M	cardiac	L	0.5 H	somnolent	+	+	-	t-PA	12,000,000	failed	D	7 days
	6	72	F	cardiac	R	2.5 H	semicoma	+	-	-	t-PA	12,000,000	partial	D	8 days
	7	45	M	cardiac	L	3 H	somnolent	+	+	-	UK	480,000	partial	GR	18 M
	8	64	F	cardiac	R	1 H	semicoma	+	-	-	t-PA	6,000,000	failed	SD	18 M
<b>C (-)</b>															
	9	53	F	undetermined	L	8 H	drawsy	+	+	-	t-PA	6,000,000	complete	GR	10 M
	10	71	M	cardiac	R	2 H	alert	+	-	-	t-PA	6,000,000	failed	SD	12 M
	11	61	M	cardiac	R	2 H	somnolent	+	-	-	t-PA	6,000,000	partial	SD	12 M
	12	68	M	artery to artery	L	5 days	somnolent	+	+	-	t-PA	6,000,000	failed	SD	4 M

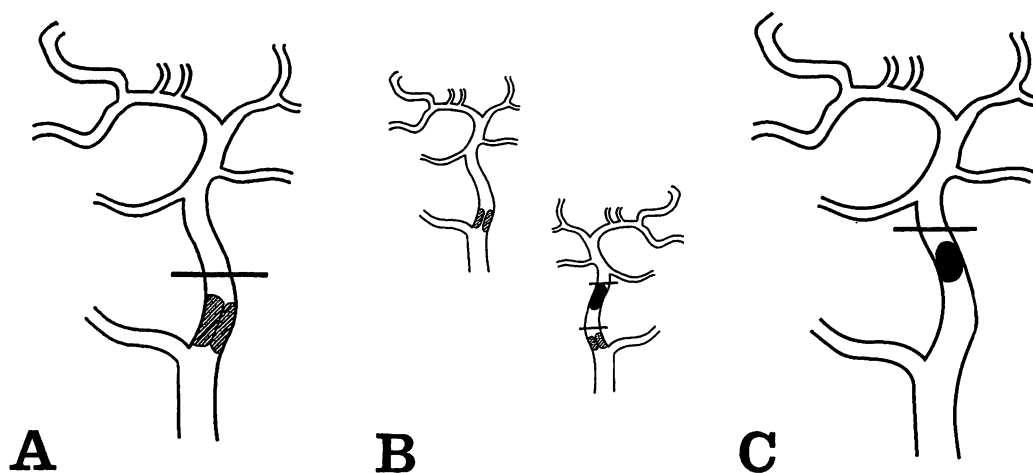


Figure 1

Classification of the occlusion of the internal carotid artery (ICA).

A: A thrombotic occlusion.

B: An occlusion of the ICA, either thrombotic or embolic, which is associated with a stenosis of the contralateral ICA.

C: An embolic occlusion.

Legend for Table

Table 1: Case summary

Abbreviations: D, death, GR, good recovery, SD, severe disability, t-PA, tissue plasminogen activator, UK, urokinase

Notes: Fibrinolysis in Group A is for embolic occlusion of the middle cerebral artery. Angioplasty in Group B is for the contralateral carotid stenosis.

頸部の内頸動脈起始部に多く、グループ B は、原因如何にかかわらず一側の内頸動脈閉塞と反対側の内頸動脈の血栓性狭窄症例で、グループ C は、塞栓性閉塞とした。さらにグループ C を 2 グループに分けた。つまり中大脳動脈の穿通枝まで塞栓に閉塞され症例をグループ C (+) とし、そうでない症例をグループ C (-) とした。この分類によるとグループ A は、2 例、グループ B は 2 例、グループ C (+) は 4 例、グループ C (-) は 4 例であった。

#### 血管内手術の適応

血管内手術の適応は、急激な症状で発症した症例では、発症より 3 時間以内で、CT で出血や新たな梗塞が出現がなく、意識障害、片麻痺、半身の知覚異常、失語症、半盲などの神経学的異常のある症例を対象としたが、症状が徐々に進行する症例では、全身状態が重篤でない限り、時間的制限はなしとした。

#### 治療方法

血管内手術は、頸部の血栓性閉塞または狭窄には、遠位の血栓 (clot) を診断カテーテルを通して、出来るだけ除去した後、バルーンカテーテル (拡張径 3 - 6 mm) による血管形成術を行い、塞栓性閉塞に対しては、原則として、tissue plasminogen activator (t-PA) または urokinase (UK) を用いて局所塞栓溶解術を行った。それぞれの投与量は、600 - 1200 万単位 (10.3 - 20.6mg) と 48 万単位であった。グループ B においては、反対側の頸部内頸動脈狭窄に対して、血管形成術を行った。術後は、3 グループとも、APTT を約 2 倍にコントロールするようにヘパリン投与を 2 - 3 日行った。その後、ticlopidine を 1 日 300mg 投与した。

### Ⅲ. 結 果

グループ A : 2 症例とも中大脳動脈の塞栓性閉塞を合併していたため、1 例では内頸動脈に t-PA を動注し、他例では、マイクロカテーテルを使い、t-PA の局所投与を行い、ともに中大脳動脈は再開通した。また 2 例とも内頸動脈の形成術を行い、予後は GR であった。

グループ B : 2 例とも症状は緩徐に進行し、発症より血管内手術までの期間は、7 日と 14 日であっ

た。反対側の内頸動脈狭窄に対して血管形成術を試みたが、1 例では高度の血管の蛇行のため、成功せず既に存在した多臓器不全で 1 週間後に死亡したが、形成術が成功した他例の予後は GR であった。

グループ C : 8 例中、6 例が心源性的な塞栓性であり、1 例は、内頸動脈の起始部の血栓から artery to artery embolism と考えられ、1 例で不明であった。グループ C (+) の 4 例中、2 例は部分再開通し、2 例で再開通せず、予後は 1GR、1SD、2D であった。GR の 1 例 (症例 7) は血管内手術では部分再開通しかなかったが、翌日の血管造影で、再開通しており、術後の早い時期に再開通したと考えられた。グループ C (-) の 4 例では、1 例で再開通し (症例 9)、1 例で部分再開通し、2 例で再開通せず、予後は 1GR、3SD であった。つまりグループ C の予後は、2GR、4SD、2D であった。早期に再開通した 2 症例は予後は良好であったが、他例では再開通自身が困難であった。3 グループ全体では、5GR、4SD、3D であった。

### Ⅳ. 考 案

内頸動脈閉塞症の予後は、死亡率が 3 - 25%、さらに生存在者の中でも続発する脳梗塞が 6 - 25% と言われている<sup>2,3,4,6,15)</sup>。これら予後に影響するのは、閉塞部位、長さ、閉塞原因、一側性か両側性か、側副血行路の程度、発症からの時間、塞栓の移動など種々のファクターが考えられる。

#### 分類

Theron ら<sup>21)</sup> は、anterior circulation の血管閉塞を内頸動脈閉塞の有無、穿通枝の関与、皮質枝の閉塞の有無により 3 つのグループに分類した。しかし閉塞原因については、特に分類しなかった。我々は、内頸動脈閉塞を原因と解剖学的見地より簡単に 3 つに分類した。つまりグループ A は、血栓性閉塞で、グループ B は、一側の内頸動脈閉塞と反対側の内頸動脈の狭窄症例で、グループ C は、塞栓性閉塞とした、さらにグループ C は、穿通枝まで塞栓で閉塞された症例をグループ C (+) とし、そうでない症例をグループ C (-) とした。一般的に血栓性閉塞は側副血行路が発達するため、塞栓性閉塞より予後は良く、閉塞原因

を知ることは、治療方針や予後を知る上で重要である。

## 診断

内頸動脈閉塞症そのものの診断は、従来の脳血管撮影で可能であるが、その原因、閉塞部位、その範囲まで描出するためには、マイクロカテーテルを用いて超選択的な血管撮影を必要とすることが多い。血栓性閉塞は頸部内頸動脈の起始部に多く、ここに狭窄がない場合は、さらに遠位に閉塞があり、また眼動脈からの逆行性に内頸動脈の描出があるかどうかでも閉塞部位が示唆される。この眼動脈を介した逆行性血流が内頸動脈の近位や遠位方向に流れる場合や、内頸動脈の血栓性閉塞があっても、僅かに順行性に血流があるとき (atheromatous pseudo-occlusion)<sup>8)</sup> は、閉塞からまだ時間はさほどたっていないと考えられる<sup>12)</sup>。マイクロカテーテルを用いて超選択的撮影をおこないはじめて塞栓が描出されることもある。塞栓による閉塞範囲をはっきりさせ、穿通枝が閉塞されているかどうか、診断する必要がある。

また一般的に神経放射線領域では、非イオン性の高浸透圧造影剤 (血清浸透圧の約2倍) が用いられるが、脳虚血症例では等浸透圧のものを使用すべきである。これは高浸透圧造影剤は、高浸透圧や化学的毒性のため、血液脳関門を破壊しやすいためである<sup>11)</sup>。血管閉塞があると造影剤が血管内に停滞するため、特に上記障害が強く出現する可能性がある。DSAを用いると、等浸透圧の造影剤のヨード濃度でも、診断や治療に問題はない。

## 治療

内頸動脈閉塞症に対する治療は、内科的治療、外科的治療、さらに血管内手術がある。外科的治療には、内頸動脈の内膜剝離術、塞栓摘出術、頭蓋内外血管吻合術などがある<sup>4,7,8,13,14,16,19,20,22,26)</sup>。外科的治療は時間がかかることが多く、頭蓋底部や高位内頸動脈など手術的にアクセスできない病変部位もあると考えられ、さらに頭蓋内外両者に同時に病変があるとそれらを治療することは困難であり、全身麻酔下で行われる手術中に神経学的変化をモニターする事はできない。また手術中に塞栓が移動するなど

の変化を捉えることも困難である。

## 血管内手術の適応

本来ならば脳血流を測定して、適応を決めるべきであるが、急性期に測定することは困難な場合が多く、また時間を無駄にする事となるため、我々は原則として行っていない。適応は脳梗塞の進行程度、範囲また側副血行路の状態などによるが、原則は意識障害、片麻痺、半身の知覚障害、半盲、失語症などの、中程度以上の神経学的異常があり、CTで異常がなく、急激な症状の発現から3時間以内であるが、グループBのように、発症が緩徐である場合は、時間的制約はないと考える。しかしグループCでは、発症より3時間以内でも、特に穿通枝が関与している場合は、すでに広範囲に非可逆的な脳梗塞に陥っている可能性がある。このような症例では、再開通が非常に困難であるにもかかわらず、発症よりかなりの短時間の内に、再開通までもっていく必要がある。しかし現実には、我々のグループCの8例のように、血管内手術で再開通したのは1例のみであり、発症より短時間内の再開通は難しいと考えられる。

## 血管内手術

血管内手術は局所麻酔下で行えるため、継続して神経学的モニターが可能で、かつ脳血管撮影に続いて行えるため時間的に治療が早期に開始できる。頭蓋内外に病変があっても両者を同時に治療する事も可能である。また塞栓の移動など閉塞状態の変化をすぐに捉えることができる。

血栓性閉塞にはバルーンによる血管形成術<sup>1,5,9,10,12,17,23,24)</sup>が適応となる。血栓性閉塞部位は、通常ガイドワイヤーは抵抗なく通過することが多く、また閉塞部位の遠位には必ずしも血栓 (clot) があるとは限らないが<sup>13)</sup>、常に血栓があると考えて、診断カテーテルから血栓が吸引されなくなるまで、血液を除外する<sup>12)</sup>。反対側に内頸動脈狭窄がある場合、治療法は、同側の内頸動脈の閉塞に対してと、反対側の内頸動脈狭窄に対しての、2通りが考えられる。内頸動脈の閉塞に対する治療より、狭窄に対する治療の方が安全であると考えられているため<sup>18)</sup>、グループBでは狭窄に対して血管形成術をおこなう。

塞栓症には局所塞栓溶解術<sup>11,12,21,27)</sup>が適応と

なると考えるが、中大脳動脈におけるそれと、内頸動脈のそれを比べると、内頸動脈の方がはるかに困難である。これは、塞栓自身の長さや大きさにも関係していると考えられる。また塞栓が大きいために distal embolization もおこりやすいと思われる。内頸動脈の塞栓性閉塞の症例で局所塞栓溶解により短時間の内に再開通すれば、著効を示すことがあるが、多くの症例では、再開通自身が困難であるため、予後は不良である。今後、さらに適応を含め、溶解方法や溶解物質など検討が必要と考える。

### 血管内手術の合併症

合併症は、血管内手術の適応を間違えた再開通に関するもの、手技に関するもの、使用した薬剤に関するものがある。すでに梗塞に陥っている部位を再開通すると、高度の脳浮腫や出血性梗塞になることがある<sup>25)</sup>。また手技に関して、血管の穿通や内膜の剝離、塞栓の遠位への移動、造影剤の脳実質への漏出<sup>11)</sup>、脳内出血を起こす可能性がある。UK や t-PA のために、全身や局所の出血、血尿が起こることもある。

## V. まとめ

急性期内頸動脈閉塞症を 3 グループに分類した。グループ A は、血栓性閉塞で、グループ B は、一側内頸動脈閉塞と反対側の内頸動脈の狭窄症例で、グループ C は、塞栓性閉塞とした。血管内手術の適応は、CT が正常で、神経症状が中等度以上で、急激な発症症例では、発症より 3 時間以内であるが、徐々に発症した症例では時間の制限はない。グループ A には内頸動脈の閉塞部位のバルーンによる血管形成術が、グループ B には、反対側の内頸動脈の狭窄に対して血管形成術をおこなう。グループ C には、局所塞栓溶解が適応であるが、超急性期は内頸動脈を再開通させることは、非常に困難であるために予後が不良のことが多い。

## 文 献

- 1) Bockenheimer SAM, Mathias K: Percutaneous transluminal angioplasty in arteriosclerotic internal carotid artery stenosis. *AJNR* 4: 791-792, 1983
- 2) Cote R, Barnett HJM, Taylor DW: Internal carotid

- occlusion: A prospective study. *Stroke* 14 : 898-902, 1983
- 3) Dyken ML, Klatte E, Kolar OJ, et al: Complete occlusion of common or internal carotid arteries. *Arch Neurol* 30 : 343-346, 1974
- 4) Fields WS, Lemak NA: Joint study of extracranial arterial occlusion. X. Internal carotid artery occlusion. *JAMA* 235 : 2734-2738, 1976
- 5) Garrido E, Montoya J: Transluminal dilatation of internal carotid artery in fibromuscular dysplasia: A preliminary report. *Surg Neurol* 16 : 469-471, 1981
- 6) Grillo P, Patterson RH: Occlusion of the carotid artery: Prognosis (natural history) and the possibilities of surgical revascularization. *Stroke* 6 : 17-20, 1975
- 7) Hafner CD, Tew JM: Surgical management of the totally occluded internal carotid artery: A ten-year study. *Surgery* 89 : 710-717, 1981
- 8) Heros RC, Sekher LN: Diagnostic and therapeutic alternatives in patients with symptomatic "carotid occlusion" referred for extracranial-intracranial bypass surgery. *J Neurosurg* 54 : 790-796, 1981
- 9) Kachel R, Endert G, Basche S, et al: Percutaneous transluminal angioplasty (dilatation) of carotid, vertebral, and innominate artery stenoses. *Cardiovasc Intervent Radiol* 10 : 142-146, 1987
- 10) Kerber CW, Cromwell LD, Loehden OL: Catheter dilatation of proximal carotid stenosis during distal bifurcation endarterectomy. *AJNR* 1 : 348-349, 1980
- 11) Komiya M, Nishijima Y, Nishio A, et al: Extravasation of contrast medium from the lenticulostriate artery following local intracarotid fibrinolysis. *Surg Neurol* 39 : 315-319, 1993
- 12) Komiya M, Nishio A, Nishijima Y: Endovascular treatment of acute thrombotic occlusion of the cervical internal carotid artery associated with embolic occlusion of the middle cerebral artery. Case report. *Neurosurgery* 34 : 359-364, 1994
- 13) Kusunoki T, Rowed DW, Tator CH, et al: Thromboendarterectomy for total occlusion of the internal carotid artery: A reappraisal of risks, success rate and potential benefits. *Stroke* 9 : 34-38, 1978
- 14) Lindberg B: Acute carotid occlusion. Indication for surgery? *J Cardiovasc Surg* 21 : 315-320, 1980
- 15) McDowell FH, Potes J, Groch S: The natural history of internal carotid and vertebral-basilar artery occlusion. *Neurology* 11 : 153-157, 1961

- 16) Meyer FB, Piegras DG, Sandok BA, et al: Emergency carotid endarterectomy for patients with acute carotid occlusion and profound neurological deficits. *Ann Surg* 203 : 82-89, 1986
- 17) Mullan S, Duda EE, Patronas NJ: Some examples of balloon technology in neurosurgery. *J Neurosurg* 52 : 321-329, 1980
- 18) Patterson RH: Risk of carotid surgery with occlusion of the contralateral carotid artery. *Arch Neurol* 30 : 188-189, 1974
- 19) Rob C: Occlusive disease of the extracranial cerebral arteries. A review of the past 25 years. *J Cardiovas Surg* 19 : 487-498, 1978
- 20) Shucart WA, Garrido E: Reopening some occluded carotid arteries. Report of four cases. *J Neurosurg* 45 : 442-446, 1976
- 21) Theron J, Courtheoux P, Casasco A, et al: Local intraarterial fibrinolysis in the carotid territory. *AJNR* 10 : 753-765, 1989
- 22) Thompson JE, Austin DJ, Patman RD: Endarterectomy of the totally occluded carotid artery for stroke. Results in 100 operations. *Arch Surg* 95 : 791-801, 1967
- 23) Tievsky AL, Druy EM, Mardiat JG: Transluminal angioplasty in postsurgical stenosis of the extracranial carotid artery. *AJNR* 4 : 800-802, 1983
- 24) Tsai FY, Motovich V, Hieshima G, et al: Percutaneous transluminal angioplasty of the carotid artery. *AJNR* 7 : 349-358, 1986
- 25) Wylie EJ, Hein MF, Adams JE: Intracranial hemorrhage following surgical revascularization for treatment of acute strokes. *J Neurosurg* 21 : 212-215, 1964
- 26) Yasargil MG, Yonekawa Y: Results of microsurgical extra-intracranial arterial bypass in the treatment of cerebral ischemia. *Neurosurgery* 1 : 22-24, 1977
- 27) Zeumer H, Hundgen R, Ferbert A, et al: Local intraarterial fibrinolytic therapy in inaccessible internal carotid occlusion. *Neuroradiology* 26 : 315-317, 1984